

Autor: Mirosław Bach
Publicat în: Aprilie 2019

PLASMA

PENTRU SALVAREA: NODULILOR TIROIDIENI

Anamneză

O femeie, în vârstă de 46 de ani, diagnosticată cu noduli tiroidieni (Fig. 1). Simptomele escaladante au provocat îngrijorare și au dus la diagnosticarea stării de sănătate, așa cum se arată în Fig. 1, inclusă în secțiunea Materiale Suplimentare. Principalele concluzii ale scanării cu ultrasunete au fost:

- Mărimea tiroidei (lobul drept: 15x13x43mm, vol. 4.6ml, stânga: 17x12x47mm vol. 5.2ml),
- Glandă tiroidă mică, cu un volum total al lobilor de 9,8 ml,
- În părțile medii și inferioare ai ambilor lobi tiroidieni, există câțiva noduli bine definiți (cel mai mare cu dimensiunile de 11x8x9mm pe partea dreaptă și 15x14x7mm în stânga),
- Parenchimul tiroidian cu o structură clar heterogenă, hipoecogenă, fibrotică, cu vascularizare ușor crescută
- În regiunea submandibulară, ganglioni limfatici reactivi de dimensiune 24x8mm în dreapta și 26x6mm în stânga,
- Imagistica cu ultrasunete pe durata schimbărilor postinflamatorii (boala lui Hashimoto). Glanda tiroidă pentru controlul cu ultrasunete.

Procesul de Echilibrare

Echilibrarea acestui caz a fost făcută prin consumul de Lichid Plasmatic (LP - apă colectată de deasupra Gans-ului) și purtând trei brățări cu LP și câteva picături de Gans de (CO₂/ZnO/Iod, CuO și respectiv CH₃). Aplicarea plasturilor cu Plasmă Lichidă a avut loc după al doilea test, care a confirmat revenirea la parametrii normali.

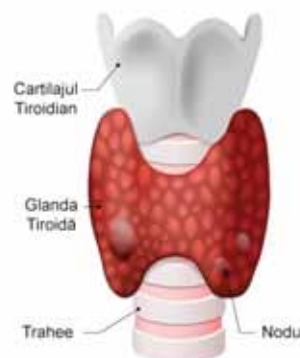


Figura 1. Nodulii Tiroidieni.

Utilizarea Orală a PL

- Plasma Lichidă și aminoacidul Gans-ului de CO₂ - se consumă zilnic în orice cantitate,
- Plasma Lichidă a Gans-ului de Iod - 100ml, de trei ori pe zi,
- Plasma Lichidă a Gans-ului de CuO - 100ml, de trei ori pe săptămână.
- Plasma Lichidă a Gans-ului de CH₃ - 100ml, de trei ori pe săptămână.

Gans-urile de CO₂ și CuO au fost preparate folosind metoda tradițională (CO₂: nano-cupru și zinc, în soluție salină 5%, CuO: nano-cupru și cupru în soluție salină 5%). Gans-ul de Iod a fost preparat folosind metoda cu sodă caustică și folosind iod cristalin, de puritate 99,8%. Plasma Lichidă a fiecăruia dintre aceste Gans-uri a fost preparată direct de către utilizator, prin procesul de interacțiune a câmpului, în absența contactului direct al materialului Gans cu apa. O fiolă mică cu Gans este scufundată într-o sticlă sau borcan umplut cu apă curată și lăsată să interacționeze timp de cel puțin 24 de ore.

Plasturi de Sănătate

Plasturii au fost preparați într-un raport de aproximativ 3:1. Fiecare pasture de sănătate a

conținut 50% Plasmă Lichidă de Gans de CO₂ + câteva picături de Gans, și 50% Plasmă Lichidă de Gans de Iod + câteva picături de material Gans. Așa cum a fost raportat de către pacient, a fost efectuată echilibrarea recomandată a zonei tiroidei (plasturi plasați în jurul gâtului) după al doilea test, confirmând revenirea parametrilor la normal.

Rezultate

După 6 săptămâni de echilibrare a corpului folosind Plasmă Lichidă, s-a înregistrat o îmbunătățire semnificativă a sănătății. Simptomele au dispărut, iar cursul pozitiv al întregului proces a fost confirmat de un alt examen cu ultrasunete, efectuat la 7 luni după prima examinare. Echilibrarea plasmatică a avut loc cu puțin timp înainte de cea de-a doua scanare USG. Diagnosticul complet este prezentat în Fig. 2 din secțiunea Materiale Suplimentare. Principalele concluzii din cea de-a doua scanare sunt:

- Glandă tiroidă normală (lobul drept: 11x11x22mm vol. 1,5ml; lobul stâng: 10x11x28mm vol. 1,8ml; fascicul nemăsurabil),
- Volum total 3.3ml - sub standard,
- Acest test nu prezintă leziunile focale descrise anterior,
- Nu există ganglioni limfatici în jurul glandei tiroide
- Concluzie: Ecografia glandei tiroide ca post Tiroidită Autoimună.

Circumstanțele probelor de sănătate descrise mai sus sunt cel mai bine descrise de persoana în cauză: "Diagnosticul a fost destul de accidental - în urmă cu aproximativ 8 ani, nodulii erau mici. După câțiva ani, am început să mă simt rău, așa că m-am dus la doctor. Aveam tensiune arterială foarte mare, dificultăți de respirație, un sentiment de palpitații, îmi era foarte cald și am avut izbucniri fierbinti, iar medicul mi-a recomandat să fac din nou toate testele ecografice ale tiroidei. Nodulii au devenit foarte mari și mi s-a spus să fac o biopsie cât mai curând posibil, iar rezultatele testelor de sânge au indicat și ele ceva neplăcut. Între timp, doctorul mi-a prescris pastile, pe care le iau și astăzi. Procesarea a durat șase săptămâni și apoi am făcut o ecografie, iar restul deja îl cunoaște, nodulii au dispărut."

Pentru a confirma rezolvarea completă a problemei originale, care a fost diagnosticată prin cea de-a doua ecografie (tiroidita autoimună), este indicat să se efectueze teste suplimentare sub formă de anticorpi împotriva peroxidazei tiroidiene (anti-TPO) și a anticorpilor împotriva tiroglobulinei (anti-TG). Rezultatele acestor teste vor fi transmise de către autor de îndată ce vor fi disponibile.

Declinarea răspunderii legale

Această publicație nu este un raport medical. Fiecare persoană care se confruntă cu probleme de sănătate ar trebui să solicite sfatul medicului specialist și să consulte tratamentul urmat cu un medic. Procesele de echilibrare plasmatică descrise aici, sunt procese naturale care susțin și reglează organismul, dar nu înlocuiesc sfaturile sau terapiile medicale, pe care deja le urmați.

Materiale Suplimentare

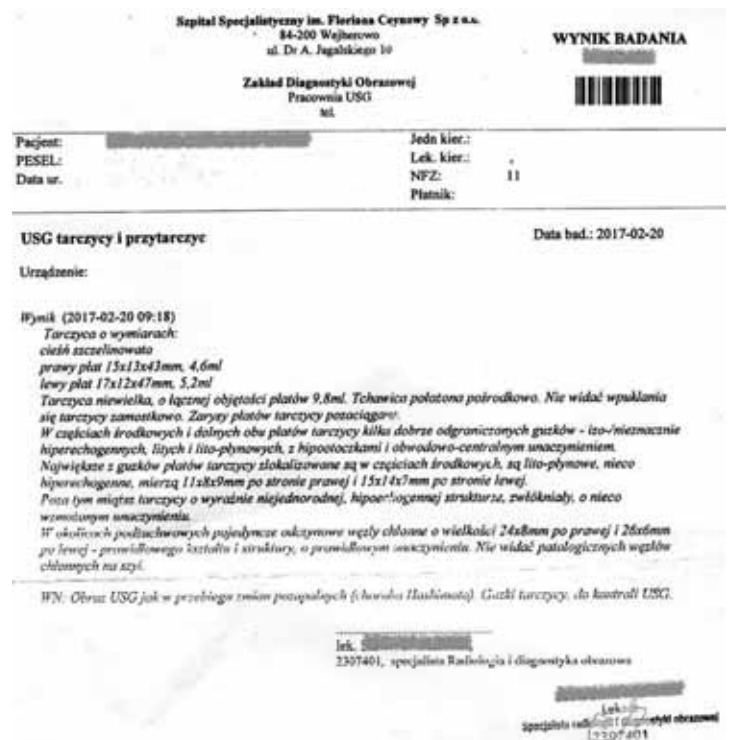

Figura 2. Descrierea ecografiei tiroidei, prima analiză (20/02/2017).

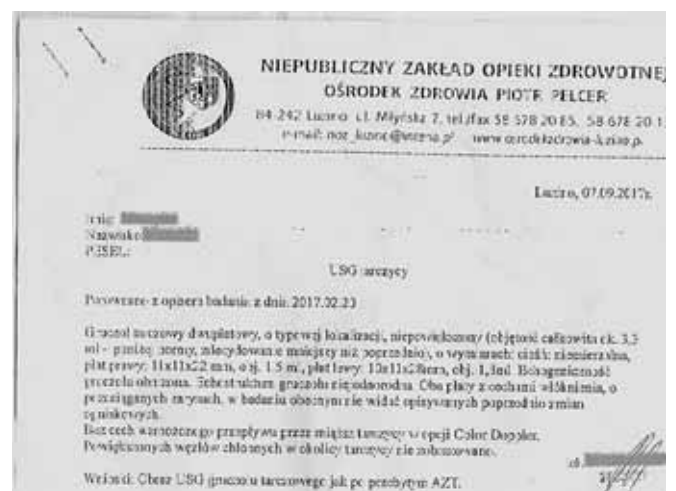


Figura 3. Descrierea ecografiei tiroidei a doua analiză (7/09/2017).